下腿の筋付着部

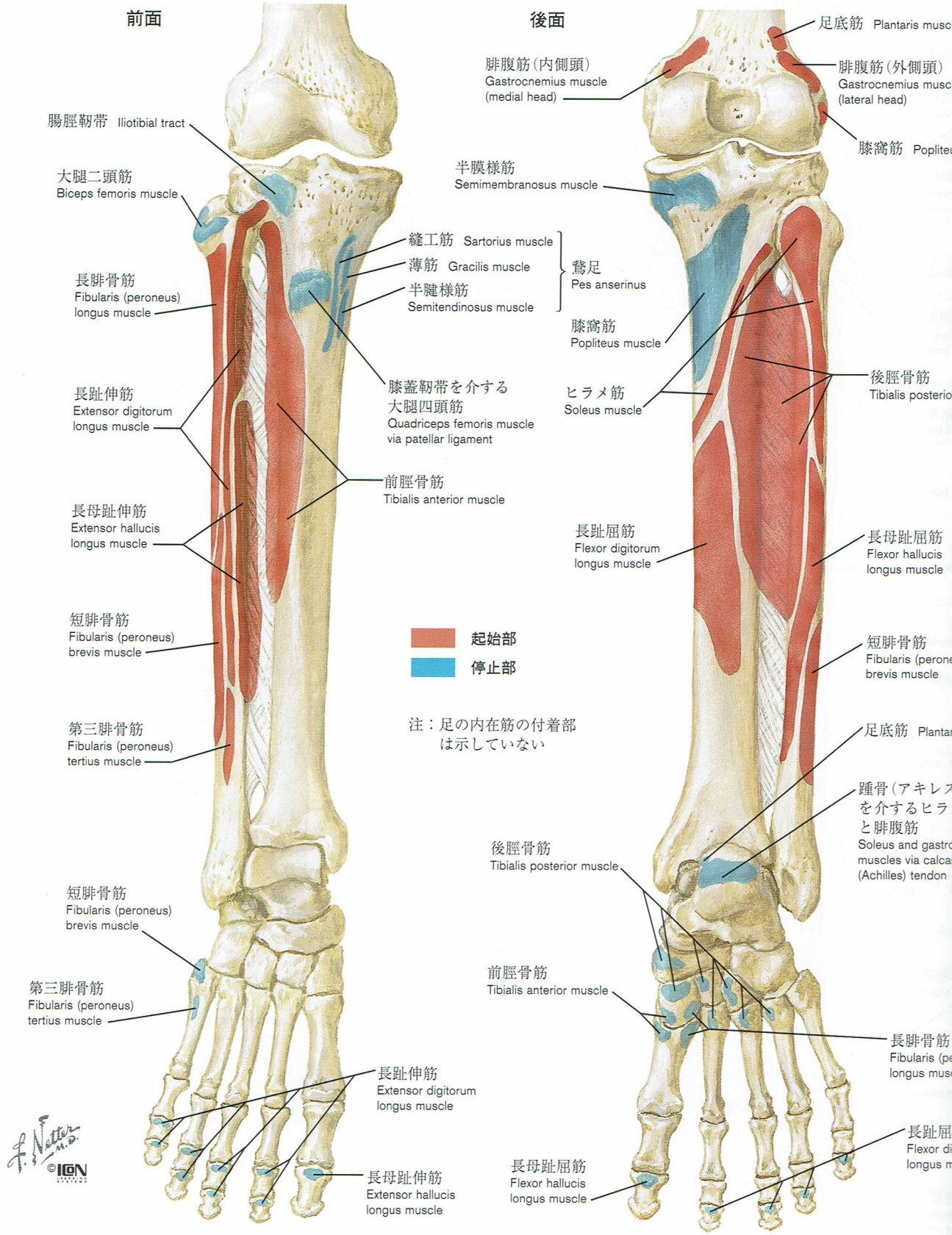
前面
後面
腸脛靭帯 Iliotibial tract
大腿二頭筋
Biceps femoris muscle
長腓骨筋
Fibularis (peroneus)
longus muscle
長趾伸筋
Extensor digitorum
longus muscle
長母趾伸筋
Extensor hallucis
longus muscle
短腓骨筋
Fibularis (peroneus)
brevis muscle
第三腓骨筋
Fibularis (peroneus)
tertius muscle
短腓骨筋
Fibularis (peroneus)
brevis muscle
第三腓骨筋
Fibularis (peroneus)
tertius muscle
長趾伸筋
Extensor digitorum
longus muscle
長母趾伸筋
Extensor hallucis
longus muscle
縫工筋 Sartorius muscle
薄筋 Gracilis muscle
半腱様筋
Semitendinosus muscle
鵞足
Pes anserinus
膝蓋靭帯を介する
大腿四頭筋
Quadriceps femoris muscle
via patellar ligament
前脛骨筋
Tibialis anterior muscle
起始部
停止部
注：足の内在筋の付着部
は示していない
腓腹筋（内側頭）
Gastrocnemius muscle
(medial head)
半膜様筋
Semimembranosus muscle
膝窩筋
Popliteus muscle
ヒラメ筋
Soleus muscle
長趾屈筋
Flexor digitorum
longus muscle
後脛骨筋
Tibialis posterior muscle
前脛骨筋
Tibialis anterior muscle
長母趾屈筋
Flexor hallucis
longus muscle
足底筋 Plantaris musc
腓腹筋（外側頭）
Gastrocnemius musc
(lateral head)
膝窩筋 Poplite
後脛骨筋
Tibialis posterio
長母趾屈筋
Flexor hallucis
longus muscle
短腓骨筋
Fibularis (perone
brevis muscle
足底筋 Plantar
踵骨（アキレス
を介するヒラ
と腓腹筋
Soleus and gastro
muscles via calca
(Achilles) tendon
長腓骨筋
Fibularis (pe
longus musc
長趾屈
Flexor di
longus m
F. Netter M.D.
©ICON